

ZZI

Zeitschrift für Zahnärztliche Implantologie

JDI Journal of Dental Implantology

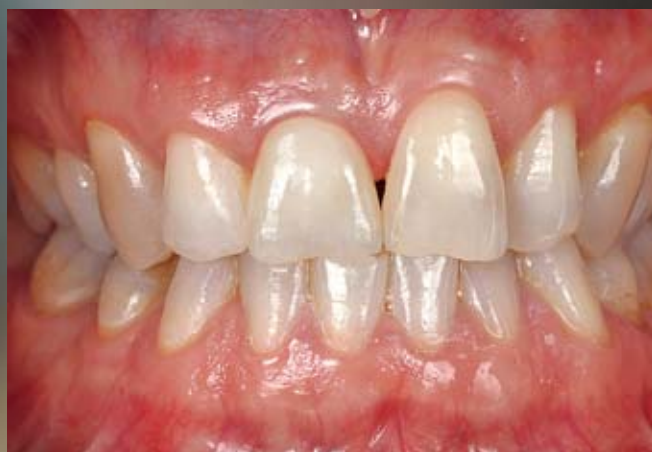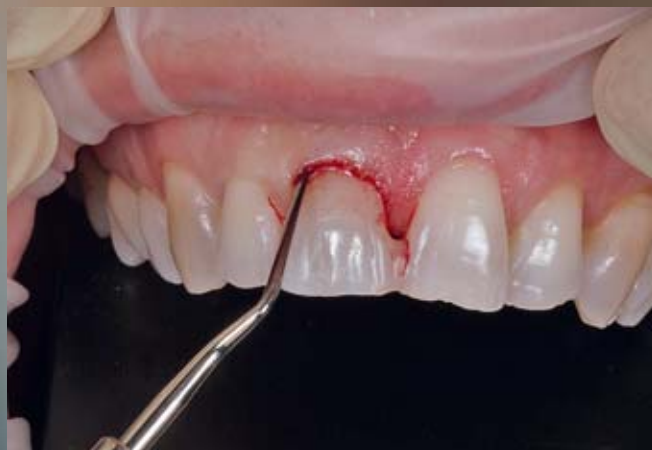Sonderdruck

Jahrgang 33, Heft 3 (2017), Seite 212–217

Michael Fischer, Benjamin Votteler

Sofortimplantat in der ästhetischen Zone – Erfolg oder Misserfolg?

Immediate implantation in the aesthetic zone – success or failure?



Herausgeber/Editor

Deutsche Gesellschaft für Implantologie im Zahn-, Mund- und Kieferbereich e.V.
und/and

Deutsche Gesellschaft für Zahn-, Mund- und Kieferheilkunde e.V.
und/and

Organ der Österreichischen Gesellschaft für Implantologie in der Zahn-,
Mund- und Kieferheilkunde

This journal is regularly listed in SCOPUS and ccMED/MEDPILOT

Überreicht durch

camlog

 Deutscher
Ärzteverlag

Michael Fischer¹, Benjamin Votteler²

Sofortimplantat in der ästhetischen Zone – Erfolg oder Misserfolg?

Immediate implantation in the aesthetic zone – success or failure?

Warum Sie diesen Beitrag lesen sollten? / Why should you read this article?

Müssen wir unser Verständnis von Ästhetik überdenken? Dieser Fall soll zeigen, dass zumindest die Individualität jedes Patienten eine große Rolle spielen kann, und nicht jede Situation lässt sich in ein vorgegebenes Schema pressen. / Do we have to reconsider our understanding of esthetics? This case aims at showing that the individual situation of each patient can at least play a significant role and that each situation cannot necessarily be subjected to a standard procedure.

Hintergrund: In diesem Fallbericht wird eine Sofortimplantation in der Front gezeigt. Die Situation stellte sowohl den Behandler als auch den Zahntechniker vor die besondere Herausforderung, eine ästhetisch ansprechende Lösung zu finden, die gleichzeitig dem Wunsch des Patienten entsprach, der die Ausgangssituation exakt wiederhergestellt haben wollte.

Methode: Der frakturierte Zahn 11 wurde mittels Benex-Extraktor strukturschonend entfernt und ein Sofortimplantat gesetzt. Nach der Einheilungsdauer von 4 Monaten wurde im Rahmen eines Zahntechniker-Workshops von verschiedenen Zahntechnikermeistern je eine vollkeramische Krone für ein Hybridabutment gefertigt. Angestrebt wurde eine okklusale Verschraubung, die aber unter den gegebenen Umständen nur durch eine individuelle Lösung erreicht werden konnte.

Ergebnis und Schlussfolgerung: Die zentrale Frage ist in diesem Fall: Was stellt ein ästhetisch gelungenes Ergebnis dar? Bringt hier der Pink Esthetic Score nach Prof. Fürhauser eine für den Patienten befriedigende Lösung? Denn dies hätte einen größeren chirurgischen Aufwand und eindeutig eine Veränderung des ursprünglichen Gingivaverlaufs bedeutet, was der Patient ausdrücklich abgelehnt hatte.

Schlüsselwörter: Extraktion; Sofortimplantation; Rot-Weiß-Ästhetik; Abutment Crown; ZrO₂; LS2; Hybrid-Abutment-Verklebung; okklusale Verschraubung

Background: This case report shows an immediate implant replacement in the upper anterior region. This special original situation was a challenge not only to the dentist, but also to the dental technician in finding an esthetic solution that correlated with the patient's request to restore the original situation.

Methods: The fractured tooth 11 was extracted by using the Benex-Extractor to maintain the anatomic structures before inserting an immediate implant replacement. After 4 months of healing several masters of dental technicians each produced a full ceramic crown for a hybrid abutment. The aim was to achieve an occlusal screw-access to avoid cementation. This could only be reached within the scope of an individual solution.

Result and conclusion: The central question in this case is what defines a successful esthetic result. Would Prof. Fürhauser's Pink Esthetic Score have enabled us to offer the patient a satisfactory solution? This would have meant a much more comprehensive surgical intervention and would have changed the gingival line, a situation which the patient had expressly rejected.

Keywords: extraction; immediate implant replacement; pink and white esthetics; abutment crown; ZrO₂; LS2; hybrid abutment bonding; occlusal screwing

Zitierweise: Fischer M, Votteler B: Sofortimplantat in der ästhetischen Zone – Erfolg oder Misserfolg? *Z Zahnärztl Implantol* 2017; 33: 212–217

DOI 10.3238/ZZI.2017.0212–0217

¹ Praxis, Pfullingen

² Dentaltechnik Votteler GmbH & Co KG, Pfullingen

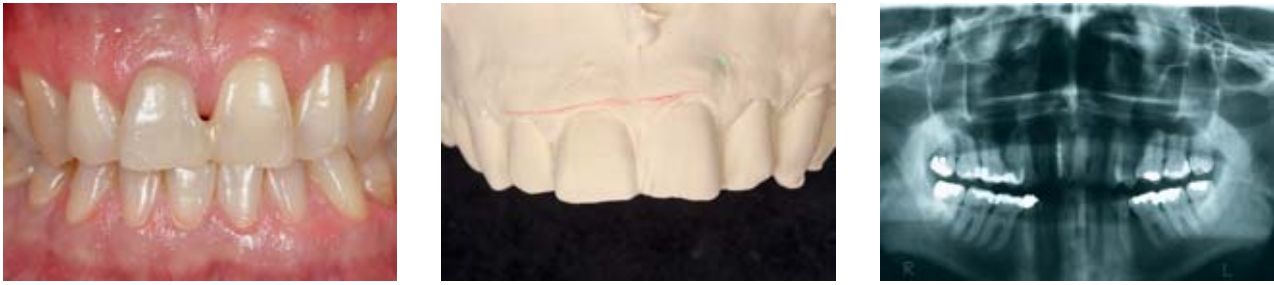

Abbildung 1–3 Das Röntgenbild der Ausgangssituation zeigt die querfrakturierte Wurzel an Zahn 11. Das asymmetrische Längen-Breiten-Verhältnis der beiden natürlichen Frontzähne stellt sich in der Ästhetikanalyse deutlich dar.

Figure: 1–3 The x-ray image of the initial situation shows the laterally fractured root at tooth 11. The asymmetrical ratio between the length and width of the two natural front teeth is clearly reflected in the esthetic analysis.

Einleitung

Der damals 48-jährige Patient wurde im Februar 2012 von einem Zahnarzt zur Implantatberatung in meine Praxis überwiesen. Zahn 11 wurde nach Trauma vor einigen Jahren von einem Spezialisten für Endodontie wurzelbehandelt. Nach der Befundung zeigte er eine mittlere Wurzelquerfraktur mit Suppuration. Eine weitere Therapie zum Erhalt des Zahnes war nicht mehr indiziert.

Der Patient wollte die naturgesunden benachbarten Zähne 21, 12 unberührt belassen. Des Weiteren war sein Wunsch, die Situation „genauso wie es mal war“ wiederherzustellen [1]. Eine minimalinvasive Versorgung in Form einer einflügeligen Zirkon-Marylandbrücke schied aus, da zum einen dafür der naturgesunde Zahn 21 palatinal leicht [17] präpariert werden müsste und zum andern höchste Belastbarkeit des zu ersetzenden Zahnes 11 gewünscht wurde [18]. Der Patient wurde über die zirka 5-monatige Behandlungsdauer einer Implantatversorgung aufgeklärt.

Die Ästhetikanalyse der Ausgangssituation ergab einen asymmetrischen Gingivaverlauf von 13 nach 23 aufsteigend (Abb. 1–3). Die unterschiedlichen Längen-Breiten-Verhältnisse der Zahnkronen stellten sich an 11 und 21 am auffälligsten dar. Die klinische Funktionsanalyse war mit gleichmäßiger Front- und Eckzahnführung unauffällig, sodass ohne Vorbehandlung die Therapie beginnen konnte.

und die Sofortimplantation mit einem konischen Implantat (Conelog Ø 4,3 × L 13 mm/CAMLOG Wimsheim) [2, 3, 6, 23, 27, 40]. Die Einheilung sollte offen mit aufgeschraubtem Gingivaformer erfolgen.

Zunächst erfolgte das Lösen der Sharpeyschen Fasern mittels Periotom. Wie zu erwarten, konnte die im oberen Drittel querfrakturierte Wurzel mit Zahnkrone leicht entfernt werden (Abb. 4) [15, 24, 26].

Der in der Alveole verbliebene Wurzelrest (Abb. 5) stellte eine größere He-

rausforderung dar. Besonders wenn man sich für ein minimalinvasives Vorgehen bei maximalem Strukturerehalt der Alveole entscheidet.

Dabei ist der Benex-Extraktor das Mittel der Wahl. Es wird eine Gewindeschraube in den aufbereiteten Nervkanal eingeschraubt (Abb. 6) und mit einem Seilzug verbunden. Dieser wird durch langsames Drehen am Extraktorgriff gespannt. Die axiale Zugrichtung wird über eine an den Nachbarzähnen abgestützte Umlenkrolle erreicht. Mit

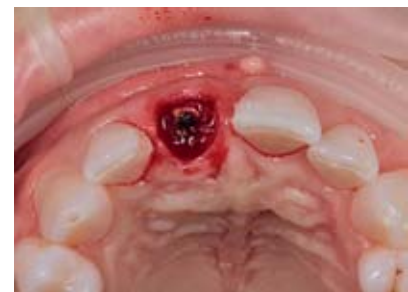
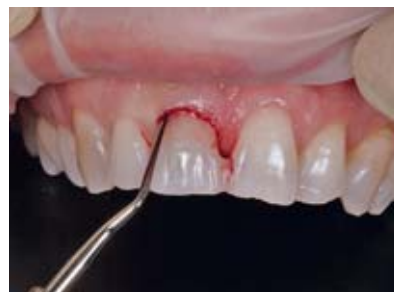
Abbildung 4, 5 Nach dem Lösen der Sharpeyschen Fasern wurde das koronale Zahnfragment entfernt.

Figure 4, 5 After severing the Sharpey fibres the laterally fractured tooth was removed.

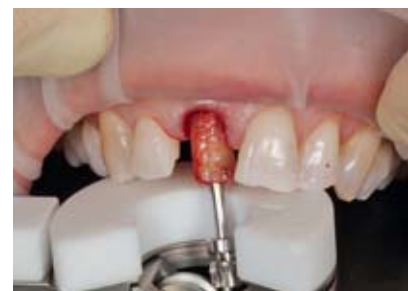
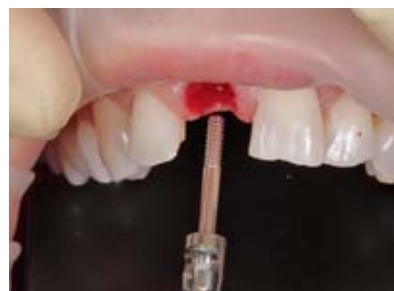
Abbildung 6, 7 Der Wurzelrest konnte mithilfe des Benex-Extraktors unter Erhalt der vestibulären Knochenlamelle atraumatisch gelöst werden.

Figure 6, 7 With the Benex-Extractor the rest of the root was removed maintaining the vestibular bone lamella and without damaging the tissue.

Chirurgisches Vorgehen

Im April 2012 erfolgten die Extradation des Zahns 11 mit dem Benex-Control-System

der so aufgebauten Zugkraft lässt sich der Wurzelrest völlig atraumatisch entfernen (Abb. 7).

Implantation

Da die korrekte Implantatposition im palatinalen Bereich der Alveole zu liegen kommen sollte, musste auf einer schrägen Ebene die Pilotbohrung erfolgen. Die weitere Aufbereitung des Implantatbetts wurde gemäß Bohrprotokoll durchgeführt, wobei die Bohrachse wieder aufgerichtet wurde (Abb. 8, 9). Das Implantat wurde zunächst mit der Einbringhilfe manuell eingesetzt und mithilfe der Drehmomentratsche in Endposition gebracht (Abb. 10, 11).

Die Jumping Distance wurde mit Bio-Oss (Geistlich) aufgefüllt. Das Gewebedefizit verschlossen wir von okklusal mit einer Bio-Gide-Membran (Geistlich), die mittels einer überkreuzten Matratzennaht (Premilene, Braun) fixiert wurde (Abb. 12, 13).

Für die provisorische Versorgung nutzen wir die extrahierte natürliche Zahnkrone. Dazu wurde diese basal auf die richtige Länge gekürzt und die Dentinkanälchen wurden mit Bonding verschlossen, um möglichst keine Plaqueakkumulation zu bekommen. Das so vorbereitete Provisorium konnte nun nach punktförmiger Ätzung der Nachbarzähne in Adhäsivtechnik (Syntac Classic, Ivoclar Vivadent) eingliedert werden. Die Nähte wurden nach 7 Tagen entfernt (Abb. 14, 15).

Prothetisches Vorgehen

Nach 4-monatiger Einheilzeit stellte sich eine stabile Hart- und Weichgewebssituation dar [4, 5, 11, 19, 25]. Vertikal konnte das Weichgewebe auf Niveau der Ausgangssituation gehalten, tendenziell eher gesteigert werden. Transversal war im erwarteten Ausmaß ein geringfügiger Volumenverlust sichtbar. So konnte im August 2012 eine erste Implantatabformung in offener Löffeltechnik mit dem Standard-Abformpfosten zur Herstellung einer laborgefertigten direktverschraubten temporären Abutmentkrone gemacht werden. Die Radierung für das Emergenzprofil erfolgte in diesem Fall wegen der Erhaltung der Asymmetrie des Gingivaverlaufs nicht wie sonst in der Spiegelung des zu kopierenden Nachbar-

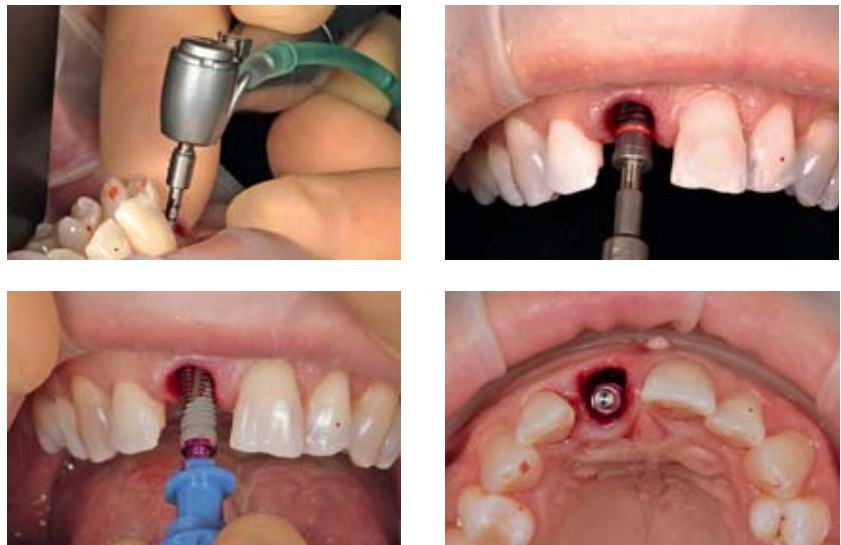


Abbildung 8–11 Bei der Sofortimplantation im Frontzahnbereich erfolgte die Pilotbohrung auf einer schrägen Ebene. Mit dem nachfolgenden Bohrprotokoll wurde die Achse aufgerichtet und das Implantat konnte für die ästhetische Rekonstruktion positionsgenau inseriert werden.

Figure 8–11 With the immediate implantation in the anterior tooth region the pilot examination was performed on a slanted plane. With the following drilling protocol the axis was lifted, allowing the implant replacement for the esthetic reconstruction to be inserted at the exact position.

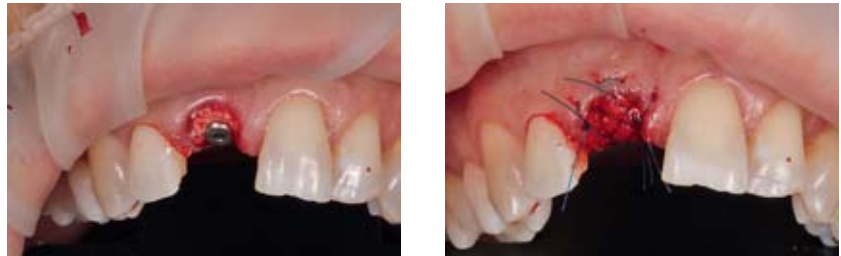

Abbildung 12, 13 Zur Vermeidung der Resorption der vestibulären Lamelle wurde die Jumping Distance, die größer als 1,5 mm war, mit Bio-Oss aufgefüllt und das Weichgewebedefizit mit einer Bio-Gide-Membran verschlossen.

Figure 12, 13 To avoid a resorption of the vestibular lamella the jumping distance exceeding 1.5 mm was filled with Bio-Oss and the soft tissue deficit was sealed using a Bio-Gide membrane.

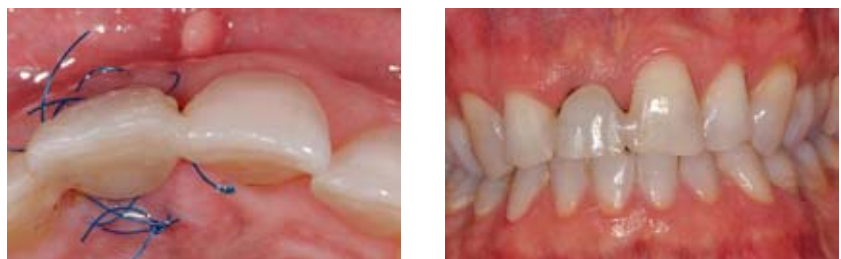

Abbildung 14, 15 Als provisorische Sofortversorgung diente die gekürzte natürliche Zahnkrone. Nach dem Verschließen der Dentinkanälchen wurde sie im Sinne einer Maryland-Brücke eingesetzt.

Figure 14, 15 The shortened natural tooth crown served as a provisional immediate treatment. After sealing the dental canaliculi it was inserted within the sense of a Maryland bridge.

zahns, sondern anhand der Ausgangssituation, die den ursprünglichen Gingivaverlauf wiedergab. (Abb. 16, 17)

Labortechnisches Verfahren/ Emergenzprofil

Zeitgleich zur Herstellung der provisorischen Abutmentkrone wurde ein individueller Abformpfosten mit dem gleichen Kronendurchtrittsprüfprofil wie dem der temporären Krone gefertigt (Abb. 18–21).

Nach 4-wöchiger Tragezeit, in der weder an der temporären Krone noch an der Gingiva Veränderungen notwendig wurden, konnte die definitive Implantatabformung mit dem zuvor im Labor individualisierten Abformpfosten vorgenommen werden. Dieses Vorgehen wurde gewählt, da die Rekonstruktion des Patientenfalls im Rahmen eines Technik-Workshops von mehreren Zahntechnikermeistern aus ganz Deutschland gelöst werden sollte. Dazu war eine einheitliche Ausgangssituation (gleiches Emergenzprofil) gefordert.

Normalerweise versorgen wir solche Einzelzahnrestauration sofort definitiv, ohne den in diesem außergewöhnlichen Fall eingebauten Zwischenschritt der provisorischen Versorgung. Diese stellte eine Sicherheit dar, da Anpassungen an der Abutmentkrone und Manipulationen am Weichgewebe in der provisorischen Phase erfolgen können. Beim Workshop wurden 8 verschiedene Versorgungen hergestellt, die alle mit dem Einverständnis des Patienten im Mund einprobiert und analysiert wurden.

Im Oktober 2012 wurde die aus Sicht des Patienten gelungenste Krone definitiv eingegliedert. Die Lösung von ZTM Benjamin Votteler/Pfullingen war ein Zirkonhybridabutment mit individuell verblendetem IPS e.max Press Veneer. Zur Steigerung des Helligkeitswerts wurde das Veneer nach dem Glanzbrand mit dem weiß-opaken Klebekomposit Multi-link Implant (Ivoclar Vivadent) verklebt. Um einen optimalen Klebeverbund zu erhalten, muss das Veneer für 20 Sekunden mit 5%iger Flußsäure geätzt und das Zirkonhybridabutment mit 1 bar/50 mµ AlO₂ angeraut werden. Anschließend werden beide Teile mit Monobond Plus (Ivoclar Vivadent) benetzt (silanisiert). Nach einminütiger Einwirkzeit werden die flüssigen Überschüsse abgeblasen und die beiden Komponenten miteinan-

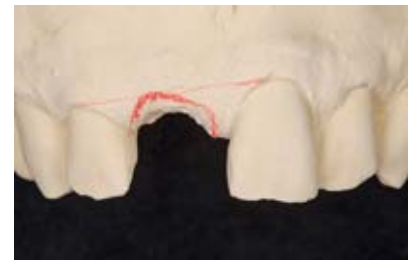
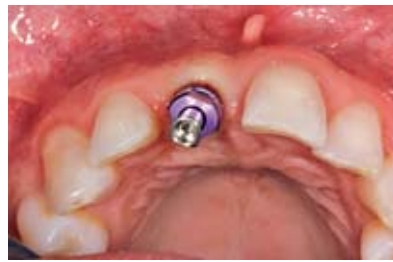

Abbildung 16, 17 Zur Ausformung des Weichgewebes wurde ein implantatgetragenes Provisorium hergestellt. Dazu wurde das Implantat abgeformt und der exakte Gingivaverlauf vom Situationsmodell auf das Meistermodell übertragen.

Figure 16, 17 An implant-supported transitional prosthesis was produced to form the soft tissue. For this purpose the implantation was moulded and the exact gingiva line was translated from the situation model to the master model.

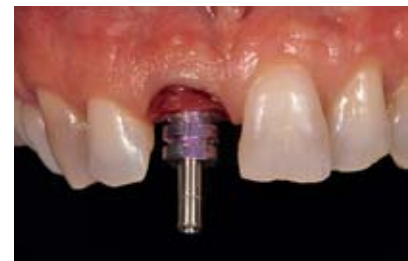
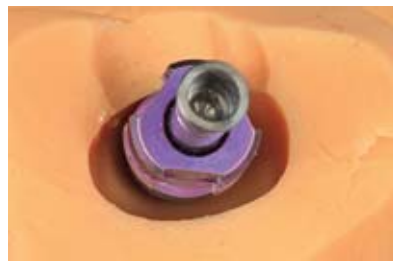
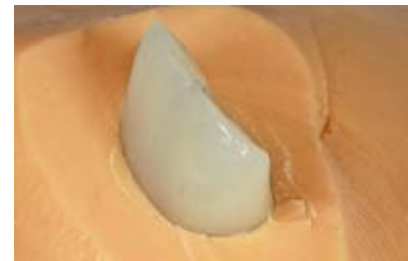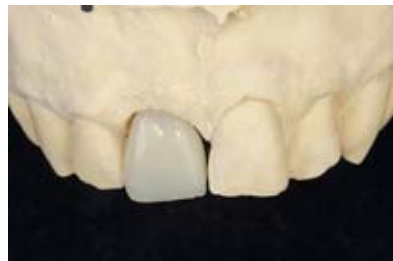Abbildung 18–21 Die Übertragung des Emergenzprofils der provisorischen Versorgung in die definitive Restauration erfolgte mithilfe eines individualisierten Abformpfostens. Dazu wurde ein Silikonsschlüssel erstellt und der subgingivale Bereich aufgebaut. Ohne Verdrängung der ausgeformten Gingiva wurde die Abformung für die definitive Implantatkrone vorgenommen.

Figure 18–21 The emergence profile from the transitional prosthesis was transferred to the definitive restoration by means of an individualised impression post. For this purpose a silicone key was created and the subgingival region reconstructed. The definitive crown was impressed without squeezing the moulded gingiva.

der verklebt. Zur Vermeidung von Sauerstoffinhibition wird vor dem Lichthärten ein Glycingel aufgetragen. Der Kompositüberschuss an der Klebefuge wird erst nach der vollständigen Aushärtung mit abrasiven Polierinstrumenten entfernt (Abb. 22).

Die so hergestellte Versorgung wurde eingegliedert und mit einer neuen Abutmentschraube mit 25 Ncm Drehmoment festgezogen. Um die optimale Presspassung der konischen Innenverbindung zu erreichen, wird die Abutmentschraube

nach 5 Minuten nachgezogen. Mit einem sterilisierten Teflonband wurde der Schraubenzugangskanal gefüllt und nach Oberflächensilanisierung mit lichthärtendem fließfähigem Komposit verschlossen (Abb. 23, 24).

Nachuntersuchungen

Nach 3-jähriger Tragezeit zeigt sich eine sowohl klinisch als auch radiologisch absolut komplikationsfreie und stabile Ver-

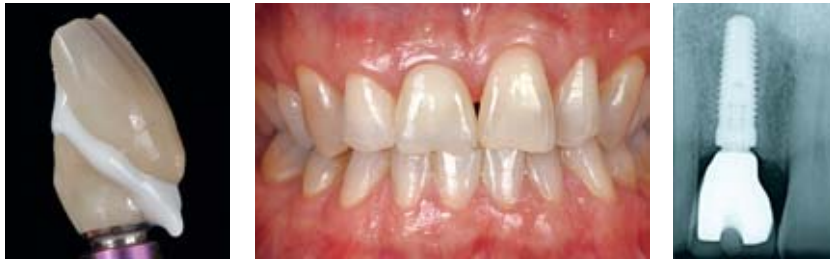

Abbildung 22–24 Über die CAD/CAM-Technik wurde ein Zirkonhybridabutment gefertigt. Das individuell verblendete Veneer wurde mit einem helligkeitssteigernden Komposit aufgeklebt. Durch die optimale Positionierung des Implantats kam der Schraubenzugangskanal palatinal zu liegen. Die Hybridabutmentkrone wurde eingesetzt.

Figure 22–24 A zircon hybrid abutment was produced by means of CAD/CAM technology. The individual veneer was bonded with a brightening composite. By ensuring an optimum insertion of the implant replacement it was possible to position the screw access canal in palatal direction. The hybrid abutment crown was then inserted.

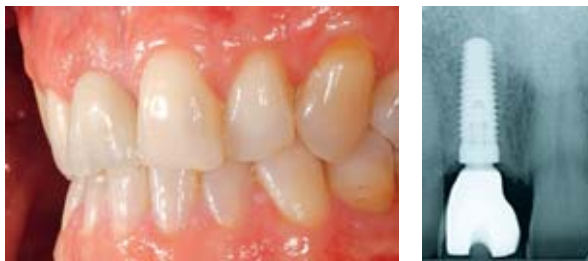

Abbildung 25, 26 Beim Follow-up nach 3 Jahren zeigt sich die Hart- und Weichgewebesituation stabil. Das ästhetische Erscheinungsbild entspricht den Vorstellungen des Patienten.

Figure 25, 26 In the follow-up 3 years later the hard- and soft-tissue situation was found to be stable. The esthetic appearance met the patient's expectations.

Abbildungen: Michael Fischer

sorgung. Im Vergleich zum Eingliederungszeitpunkt stellt sich die Gewebesituation unverändert dar (Abb. 25, 26).

Diskussion

Wenn wir den Pink Esthetic Score nach Fürhauser [10] zur Beurteilung heranziehen, können wir für den Bewertungspunkt „Gingivakontur“ (Höhe des Bogens, Zenit) im Vergleich zum korrespondierenden Zahn oder Harmonie der Front und für den Bewertungspunkt „gingivaler-Verlauf/ästhetischer Eindruck“, Natürlichkeit sowie Symmetrie nicht die maximale Punktzahl erreichen [1, 10, 37].

Daher stellt sich die Frage: Ist die Rekonstruktion ein Erfolg oder ein Misserfolg? Darf man sich so etwas trauen, d.h. einen unsymmetrischen Gingivaverlauf und somit auch ein unterschiedliches Längen-Breiten-Verhältnis [13, 33] der

implantatgetragenen Frontzahnkrone 11 und der natürlichen Krone des Zahnes 21 zu übernehmen? Was ist Ästhetik? Ist es die Harmonie? Der goldene Schnitt? Oder könnte Ästhetik auch sein, die unharmoonische natürliche Ausgangssituation wieder so perfekt wie möglich zu kopieren [21, 39]? Meistens kämpfen wir mit interdentalen und vestibulären Gingivarezessionen nach Sofortimplantationen.

Warum nicht in diesem Fall? Eine Antwort könnte im Biotyp liegen, in unserem Fall ein dicker Gingivatyp [16]. Oder in der schonenden Zahnentfernung mit dem Benex-Control-System – dem Erhalt des vestibulären bundle bone, da keine Denudation dieses sehr empfindlichen Knochens stattfindet. Möglicherweise ist die korrekte Ausformung des Emergenzprofils entscheidend. Inwieweit tragen das integrierte Platform Switching sowie die selbsthemmende konische (7,5°) Innenverbindung des verwen-

deten Implantatsystems dazu bei [14, 20, 22, 28, 29, 31, 32, 38]? Auch wenn in diesem Fall die ästhetischen Gesichtspunkte scheinbar nicht eingehalten beziehungsweise korrigiert wurden, mussten doch die allgemeingültigen Richtlinien wie Implantatposition, Kontaktpunktgestaltung und Weichgewebsmanagement befolgt werden, um ein identisches Vorher-Nachher-Ergebnis zu bekommen. Der Anspruch und die Schwierigkeit waren daher aus unserer Sicht nicht geringer. Die richtige dreidimensionale Implantatpositionierung, 1,5 mm Abstand zum Nachbarzahn nach Esposito [9] sowie die Positionierung in vestibulo-oraler Richtung wurde zum Erhalt von Hart- und somit auch des Weichgewebes beachtet und eingehalten [10, 12, 13, 30]. Und auch der Knochen-Kontaktpunkt-Abstand von 3–5 mm konnte eingehalten werden [7, 8, 34, 35, 36].

Schlussfolgerung

Maßgeblich für den Erfolg sind die Kommunikation zwischen Chirurg, Zahnarzt, Zahntechniker und Patient, die Compliance des Patienten sowie reproduzierbare, standardisierte Vorgehensweisen der Teampartner. Ein vorhersagbares und langfristig gutes Ergebnis, das dem Wunsch und den Bedürfnissen des Patienten am nächsten kommt, erreicht man durch eine saubere Diagnose und Abwägen verschiedener Therapieoptionen. Zur Auswahl standen in diesem Fall eine einflügelige Adhäsivbrücke, eine konventionelle dreigliedrige Brücke oder ein Implantat, für das wir uns letztlich entschieden hatten.

Interessenkonflikt: Die Autoren erklären, dass kein Interessenkonflikt im Sinne des ICMJE besteht.

Korrespondenzadressen

Dr. Michael Fischer
Hohe Straße 9/1
72793 Pfullingen
Tel.: 07121 972 915
info@drmichaelfischer.de
www.dr-michaelfischer.de

ZTM Benjamin Votteler
Dentaltechnik Votteler GmbH & Co KG
Arbach ob der Straße 10
72793 Pfullingen
Tel.: 07121 97 800
www.votteler.eu

Literatur

- Angkaew C, Serichetaphongse P, Krisdapon S, Dart MM, Pimkhaokham A: Oral health-related quality of life and esthetic outcome in single anterior maxillary implants. *Clin Oral Impl Res* 2016 Jul 14. doi: 10.1111/clr.12922
- Araujo MG, Lindhe J: Dimensional ridge alterations following tooth extraction. An experimental study in the dog. *J Clin Periodontol* 2005; 32: 212–218
- Atieh M, Payne A, Duncan W, Cullinan M: Immediate restoration/loading of immediately placed single implants: is it an effective bimodal approach? *Clin Oral Implants Res* 2009; 20: 645–649
- Bischof M, Nedir R, Szmukler-Moncler S, Bernard J-P, Samson J: Implant stability measurement of delayed and immediately loaded implants during healing. *Clin Oral Implants Res* 2004; 15: 529–539
- Block M, Mercante D, Lirette D, Mohamed W, Ryser M, Castellon P: Prospective evaluation of immediate and delayed provisional single tooth restorations. *J Oral Maxillofac Surg* 2009; 67: 89–107
- Botticelli D, Berglundh T, Lindhe J: Hard-tissue alterations following immediate implant placement in extraction sites. *J Clin Periodontol* 2004; 31: 820–828
- Canullo L, Iurlaro G, Iannello G: Double-blind randomized controlled trial study on postextraction immediately restored implants using the switching platform concept: soft tissue response. Preliminary report. *Clin Oral Impl Res* 2009; 20: 414–420
- Choquet V, Hermans M, Adriaenssens P, Daelemans P, Tarnow DP, Malevez C: Clinical and radiographic evaluation of the papilla level adjacent to single-tooth dental implants. A retrospective study in the maxillary anterior region. *J Periodontol* 2001; 72: 1364–1371
- Esposito M, Eksetubbe A, Gröndahl K: Radiological evaluation of marginal bone loss at tooth surfaces facing single Brånemark implants. *Clin Oral Impl Res* 1993; 4: 151–157
- Fürhauser R, Florescu D, Benesch T, Haas R, Mailath G, Watzek G: Evaluation of soft tissue around single-tooth implant crowns: the pink esthetic score. *Clin Oral Impl Res* 2005; 16: 639–644
- Glauser R, Zembic A, Hämmerle C: A systematic review of marginal soft tissue at implants subjected to immediate loading or immediate restoration. *Clin Oral Implants Res* 2006; 17: 82–92
- Grunder U, Gracis S, Capelli M: Influence of the 3-D bone-to-implant relationship on esthetics. *Int J Periodontics Restorative Dent* 2005; 25: 113–119
- Hahn W, ed. Weichgewebemanagement und Weichgewebeästhetik in der Implantologie. Spitta Verlag, Balingen 2006
- Harder S, Quabius ES, Ossenkop L, Kern M: Assessment of lipopolysaccharide microleakage at conical implant-abutment connections. *Clin Oral Invest* 2012; 16: 1377–1384
- Herrera JM, Zöller JE, Steveling H: Alveolarfortsatzresorption nach Zahnentfernung mit zwei unterschiedlichen Extraktionsmethoden – Eine vergleichende Studie. *Quintessenz* 2001; 52: 863–868
- Kao RT, Fagan MC, Conte GJ: Thick vs. thin gingival biotypes: a key determinant in treatment planning for dental implants. *J Calif Dent Assoc* 2008; 36: 193–198
- Kern M: Adhäsivbrücken. Minimalinvasiv – ästhetisch – bewährt. 1. Auflage, Quintessenz Verlag, Berlin 2017, S. 23
- Kern M: Adhäsivbrücken. Minimalinvasiv – ästhetisch – bewährt. 1. Auflage, Quintessenz Verlag, Berlin 2017, S. 140
- Kornmann F, Gerlach T: Therapiekonzept für eine komplikationslose Osseointegration bei der Sofortimplantation; Sofortbelastung/Sofortversorgung nach Implantation – ein praxisrelevantes Therapiekonzept – Teil 1. ZMK – Implantologie 2010
- Lazzara RJ, Porter SS: Platform switching: a new concept in implant dentistry for controlling post restorative crestal bone levels. *Int J Periodontics Restorative Dent* 2006; 26: 9–17
- Luo Z, Zeng R, Luo Z, Chen Z: Single Implants in the Esthetic Zone: Analysis of recent periimplant soft tissue alterations and patient satisfaction. A photographic study. *Int J Oral Maxillofac Implants* 2011; 26: 578–586
- Moergel M, Rocha S, Messias A, Nicolau P, Guerra F, Wagner W: Radiographic evaluation of conical tapered platform switched implants in the posterior mandible: 1-year results of a two-center prospective study. *Clin Oral Impl Res* 2016; 27: 686–693
- Nevins M, Camelo M, De Paoli Set al.: A study of the fate of the buccal wall of extraction sockets of teeth with prominent roots. *Int J Periodontics Restorative Dent* 2006; 26: 19–29
- Oghli AA, Steveling H: Ridge preservation following tooth extraction: a comparison between atraumatic extraction and socket seal surgery. *Quintessenz Int* 2010; 41: 605–609
- Pham AN, Fiorellini JP, Paquette D, Williams RC, Weber HP: Longitudinal radiographic study of crestal bone levels adjacent to non-submerged dental implants. *J Oral Implantol* 1994; 20: 26–34
- Quayle AA: Atraumatic removal of teeth and root fragments in dental implantology. *Int J Oral Maxillofac Implants* 1990; 5: 293–296
- Quirynen M, Van Assche N, Botticelli D, Berglundh T: How does the timing of implant placement to extraction affect outcome? *Int J Oral Maxillofac Implants* 2008; 23: 56
- Rocha S, Wagner W, Wiltfang J et al.: Effect of platform switching on crestal bone levels around implants in the posterior mandible: 3 years results from a multicentre randomized clinical trial. *J Clin Periodontol* 2016; 43: 374–382
- Rodríguez-Ciurana X, Vela-Nebot X, Segalà-Torres M et al.: The effect of interimplant distance on the height of the interimplant bone crest when using platform-switched implants. *Int J Periodontics Restorative Dent* 2009; 29: 141–151
- Schropp L, Wenzel A, Kostopoulos L, Karring T: Bone healing and soft tissue contour changes following single-tooth extraction: a clinical and radiographic 12-month prospective study. *Int J Periodontics Restorative Dent* 2003; 23: 313–323
- Semper Hogg W, Zulauf K, Mehrhof J, Nelson K: The influence of torque tightening on the position stability of the abutment in conical implant-abutment connections. *Int J Prosthodont* 2015; 28: 538–541
- Semper-Hogg W, Kraft S, Stiller S, Mehrhof J, Nelson K: Analytical and experimental position stability of the abutment in different dental implant systems with a conical implant-abutment connection. *Clin Oral Investig* 2013; 17: 1017–1023
- Strub JR, Kern M, Trüb JC, Witkowski S, Heydecke G, Wolfart S: Curriculum Prothetik. Quintessenz Verlags-GmbH, Berlin 2011
- Tarnow D, Elian N, Fletcher P et al.: Vertical distance from the crest of bone to the height of the interproximal papilla between adjacent implants. *J Periodontol* 2003; 74: 1785–1788
- Tarnow DP, Cho SC, Wallace SS: The effect of inter-implant distance on the height of interimplant bone crest. *J Periodontol* 2000; 71: 546–549
- Tarnow DP, Eskow RN: Preservation of implant esthetics: Soft tissue and restorative considerations. *J Esthet Dent* 1996; 8: 12–19
- Tey VH, Phillips R, Tan K: Patient-related outcome measures with implant therapy after 5 years. *Clin Oral Impl Res* 2016 Jun 22. doi: 10.1111/clr.12862
- Vela-Nebot X, Rodríguez-Ciurana X, Rodado-Alonso C, Segalà-Torres M: Benefits of an implant platform modification technique to reduce crestal bone resorption. *Implant Dent* 2006; 15: 313–320
- Yao J, Li M, Tang H, Wang P-L, Zhao Y-X, Mc Cratch C, Mattheos N: What do patients expect from treatment with dental implants? Perceptions, expectations, and misconceptions: a multicenter study. *Clin Oral Impl Res* 2017; 28: 261–271
- Zeren KJ: Minimally invasive extraction and immediate implant placement: the preservation of esthetics. *Int J Periodontics Restorative Dent* 2006; 26: 171–181

DIE ANFORDERUNGEN IM PRAXISALLTAG
WACHSEN AM LAUFENDEN

BAND

DESHALB ENTWICKELN WIR UNSER SORTIMENT
IN DIE TIEFE WIE IN DIE

BREITE



CAMLOG
SYSTEM

CONELOG
SYSTEM

CERALOG
SYSTEM

DEDICAM
PROSTHETICS

This is
iS4

BIOHORIZONS

**MIT UNS SIND SIE
BESSER AUFGESTELLT.**

Mit vielen starken Produkten im Sortiment bieten wir Ihnen Lösungen für unterschiedliche Behandlungskonzepte und Bedürfnisse. Was alle unsere Systeme verbindet: Sie sind optimal auf die Anforderungen des Praxisalltags ausgerichtet, damit Sie sich voll und ganz auf Ihre Patienten konzentrieren können. Schreiben auch Sie mit CAMLOG Ihre Erfolgsgeschichten. Wir freuen uns auf Sie. www.camlog.de

a perfect fit™

camlog